

Hemorragia alveolar difusa asociada a vasculitis ANCA positiva, manejo con plasmaféresis. Reporte de un caso

Alvaro Herrera Escandon, M.E. Casanova Valderrama, L.K. Londoño Pineda, A.F. Parra Varela, J.M. Rueda Gutierrez
Universidad Libre seccional Cali, Bogotá, Colombia.

Resumen

Presentamos el caso de una paciente femenina de 43 años con vasculitis tipo ANCA con severo compromiso pulmonar por desarrollo de hemorragia alveolar difusa (HAD) e insuficiencia respiratoria. Debido al rápido deterioro clínico y pobre respuesta a inmunosupresores (ciclofosfamida y metilprednisolona) se le practicó plasmaféresis resultando en rápida mejoría, permitiendo la liberación en la ventilación mecánica y mejoría radiológica. En la actualidad se puede sugerir esta terapia en pacientes con diagnóstico de vasculitis tipo ANCA con compromiso pulmonar severo.

Palabras clave: vasculitis, plasmaféresis, síndrome de dificultad respiratoria del adulto.

Abstract

We describe a 43 years old woman who was diagnosed of ANCA associated vasculitides (AAV) with onset of diffuse alveolar hemorrhage and poor pulmonary function. She developed a clinical deterioration in spite of cyclophosphamide and methylprednisolone treatment, and plasmapheresis was performed. She was successfully treated with timely plasma exchange and immunosuppressive treatment. Early plasmapheresis with immunosuppressant therapy can rescue this fatal complication.

Key words: ANCA associated vasculitides, plasma exchange, diffuse alveolar hemorrhage

Introducción

Las vasculitis sistémicas con anticuerpos citoplasmáticos antineutrófilos (ANCA) corresponden a un grupo de enfermedades que afectan los vasos de mediano y pequeño calibre. Su espectro agrupa a tres entidades definidas: poliangeítis granulomatosa (PAG), poliangeítis microscópica (PAM) y Churg Strauss (CS).

Su incidencia oscila entre 2,4 a 10 casos por millón de habitantes según distintos estudios^{1,2}. El espectro clínico es amplio, sin embargo existe una forma de presentación de estas vasculitis, agresivas y de curso potencialmente fatal, denominada hemorragia alveolar difusa (HAD). El síndrome clínico es caracterizado por hemoptisis, anemia, infiltrados pulmonares y falla respiratoria de predominio hipoxémica. El 32% de las HAD son debidas a PAG, 13% al síndrome de Goodpasture y 3% a hemosiderosis idiopática pulmonar³.

La severidad se relaciona con la edad de presentación siendo mayor en los pacientes con más de 50 años y de sexo masculino⁴. El tratamiento inmunosupresor descrito en 1960 con el uso de los corticoesteroides extendió la sobrevida inicial a 8 meses⁵, y Wolff, pionero en el uso de la ciclofosfamida en 1970, le permitió un giro radical en el tratamiento de la enfermedad con remisión sostenida por al menos durante 1 año⁶. En los casos de vasculitis severa con falla renal y/o hemorragia alveolar difusa, la piedra angular del tratamiento son los corticoesteroides (metilprednisolona), administrado en pulsos sobre cortos períodos de tiempo, aunque la evidencia en este aspecto es escasa⁷. Algunos estudios retrospectivos han sugerido el potencial beneficio de la plasmaféresis en enfermedad renal severa y hemorragia pulmonar, sin embargo existen pocos ensayos clínicos que demuestren su beneficio en esta entidad^{8,9,10,11}.

Presentación del caso

Paciente femenina de 43 años con cuadro clínico de 2 días de evolución de tos, expectoración clara con pintas hemoptoicas de intensidad progresiva por aumento en su volumen y frecuencia, acompañado de disnea de rápida progresión hasta presentarse en reposo en las 24 horas previas a la consulta de urgencias. Refirió un episodio de fiebre. Al interrogatorio, negó síntomas constitucionales o contactos epidemiológicos de riesgo. No había antecedentes de importancia. En la revisión de síntomas, refirió ojo seco como único hallazgo.

Al ingreso a urgencias se encontró con palidez mucocutánea, taquicardia (106 latidos x min), taquipnea (28 respiraciones x min) y SaO₂ de 91%. A la auscultación pulmonar, disminución del murmullo vesicular global y estertores basales finos. Los exámenes de ingreso mostraron anemia severa, compromiso de la oxigenación por hipoxemia severa (PAFI 132) (Tabla 1).

Se estudiaron enfermedades infecciosas bacterianas, virales y tuberculosis que luego arrojaron resultados negativos. Se inició terapia empírica antibiótica con cefepime, linezolid y oseltamivir. En la radiografía de tórax (Figura 1) se evidenció extenso compromiso pulmonar con opacidades de ocupación alveolar bilateral. Como diagnóstico inicial, se planteó hemorragia alveolar difusa y se adjuntaron estudios de inmunología como anticuerpos antinucleares (ANA) con patrón homogéneo 1/80, anticuerpos contra antígenos extractables del núcleo (ENA) negativos, factor reumatoide negativo, ANCA patrón citoplasmático 1/20, anticuerpos antiproteínasa 3 y mieloperoxidasa positivos (24 y 120 U/ml, valor de referencia negativo <5 U/ml). De esta manera se soportó el diagnóstico de vasculitis tipo ANCA como causa de la hemorragia alveolar difusa y se inició manejo en unidad de cuidados intensivos con soporte ventilatorio. Una vez descartado el compromiso infeccioso

Correspondencia

E-mail: herreraalvaro1985@gmail.com

Prueba	Resultado
Hemograma	Leucocitos: 17.240 leuc/mm ³ , Neutrófilos: 89% Linfocitos: 6% Eosinófilos: 1% Monocitos: 4% Hemoglobina: 7,2 g/dl VCM: 88 fL Plaquetas 340.000
Proteína C reactiva	11,5 mg/dl (negativa <4mg/dl)
Creatinina	0,68 mg/dl
Uroanálisis con sedimento y densidad urinaria	Ligeramente turbio, pH 8,0, proteínas y glucosa negativas, nitritos negativos, eritrocitos eumorfos 50 x CAP. No hay sedimento activo
Gases arteriales	FiO ₂ del 50% pH: 7,34, PaCO ₂ : 23,8 mmHg, PaO ₂ : 66 mmHg, HCO ₃ : 17,8 mEq/L, SaO ₂ : 94%.
Bilirrubina total	2,02 mg/dl
Bilirrubina directa	1,09 mg/dl
Bilirrubina indirecta	0,93 mg/dl
Prueba ELISA para VIH	Negativo
PCR para Mycobacterias	Negativo
PCR para Influenza A	Negativa
Gpt – transaminasa	29 u/l
Got – transaminasa	32 u/l
Baciloscopia	1, 2 y 3 negativos
Reticulocitos	3,5%
Deshidrogenasa láctica	259
Frotis sangre periférica	Normal leve hipocromía
Leptospira IgG e IgM	Negativo
Coombs directo	Negativo
Gota gruesa	Negativo para plasmodium
Tiempos de coagulación	PT: 15,4 seg PTT: 30,1 seg INR 1,12

CAP: campo de alto poder; INR: índice normalizado de radio; PT: tiempo de protrombina; PTT: tiempo parcial de tromboplastina.

Tabla 1.

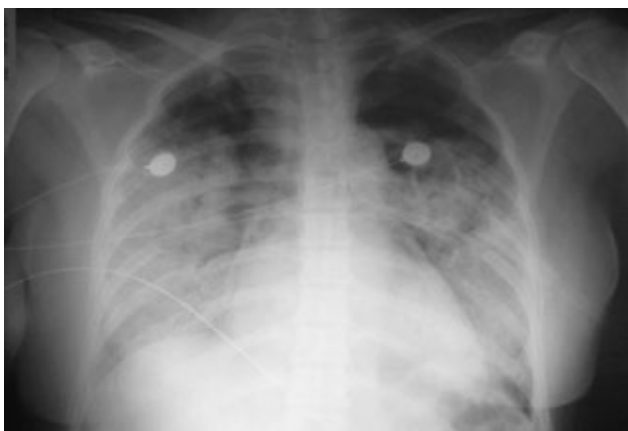

Figura 1. Radiografía de tórax AP (portátil): *Opacidades de ocupación alveolar con tendencia a la consolidación multilobar bilateral con ligera predilección parahiliar, sin derrame pleural asociado y sin evidencia de nódulos o masas.*

se ordenaron 3 pulsos de metilprednisolona 500 mg/día iniciales y posteriormente ciclofosfamida 1 g/m². Su evolución no fue satisfactoria con empeoramiento clínico por hemoptisis masiva, anemia persistente y deterioro radiológico demostrado en la tomografía de tórax tomada a las 48 horas posteriores de su intubación orotraqueal (Figura 2).

En vista de esta situación, se definió realizar plasmaféresis en conjunto con los inmunosupresores. El mejoramiento fue paulatino y finalmente hubo recuperación clínica y radiológica a las 72 horas de iniciada la terapia de aféresis, permitiendo la extubación. El control radiológico mostró mejoría y la respuesta al tratamiento se sostuvo al mes de su egreso hospitalario sin evidencia de lesiones pulmonares ni infiltrados parenquimatosos. Completó tratamiento con

ciclofosfamida mensual por 6 meses, azatioprina 2 mg/kg/día y prednisolona (Figura 3).

Discusión

La hemorragia alveolar difusa corresponde a una de las formas de manifestación más severa de las vasculitis sistémicas³. El tratamiento de esta entidad, al ser tan catastrófica, resulta en un reto para el clínico ya que la diferencia entre la terapia antibiótica o inmunosupresora puede hacer la diferencia en el pronóstico del paciente.

Hasta antes de los años 1960, la mortalidad de las vasculitis tipo ANCA oscilaba entre 80 y 90% al año de seguimiento y su pronóstico se empobrecía en función de la edad y la función renal deteriorada al momento del diagnóstico¹². En las primeras descripciones del uso de plasmaféresis en enfermedad pulmón riñón (síndrome de Goodpasture) en 1975¹³, se mostró que existían resultados aceptables con respecto a mortalidad a 1 año, sin embargo el uso de este tratamiento en enfermedades autoinmunes se desvió de la investigación por 25 años por el advenimiento de los inmunosupresores. En ese escenario fueron apareciendo estudios como el “MEPEX”¹¹, en el cual se logró comprobar mejoría en vasculitis tipo ANCA con compromiso renal, el uso combinado de esteroides, ciclofosfamida y 7 sesiones de plasmaféresis como estrategia segura para inducción de remisión, permitiendo mayor índice de recuperación de la función renal y menor necesidad de tratamiento sustituto (hemodiálisis) a 1 año de seguimiento. Todo esto alienta al uso de la terapia combinada en estas formas de presentación, sin embargo la mortalidad descrita en aquel estudio fue cercana al 25% (n=151 pacientes).

A pesar de los esfuerzos en estudiar esta enfermedad, el uso de plasmaféresis en hemorragia alveolar es escaso. Las series en la literatura corresponden a varios autores^{9,13,14-16}, entre ellos Falk¹³, el cual demostró una reducción en la mortalidad del 50% en pacientes con HAD y vasculitis de pequeños vasos tratados con plasmaféresis. Por su parte, Klemmer⁹ en un estudio retrospectivo de pacientes con HAD y vasculitis reportó la resolución del compromiso pulmonar de 20/20 pacientes. Sin embargo, otros estudios no han demostrado beneficio de la misma forma en la terapia de inducción en combinación con terapia convencional¹⁷.

El uso, entonces, de este tratamiento aún no ha sido probado en ensayos clínicos, y su futuro corresponde a una terapia con aparentes buenos resultados que puede marcar la diferencia clínica en pacientes con compromisos hiperagudos por vasculitis. Es importante destacar, que tanto la Asociación Americana de Bancos de Sangre como la Sociedad Americana de Aféresis no lo contemplan como indicación, sin embargo el buen resultado en estudios pequeños debería generar un cambio en la clase de recomendación.

Por lo tanto, es necesario unir esfuerzos en el reporte de estos casos y avanzar en estudios clínicos que demuestren su eficacia y seguridad en la práctica clínica¹⁷.

En conclusión, la plasmaféresis es una estrategia terapéutica en pacientes con hemorragia alveolar difusa junto a la terapia inmunosupresora, sin embargo su rol debe ser confirmado en estudios futuros.

Agradecimiento

Agradecemos al grupo de Residentes de Medicina Interna

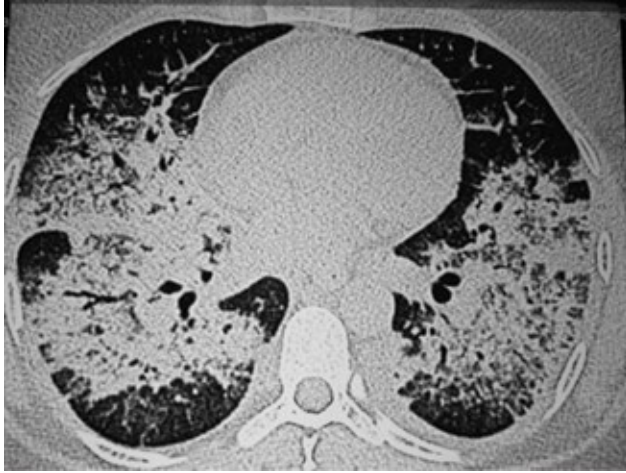

Figura 2. TC tórax simple: Ocupación alveolar parahiliar confluyente bilateral con zonas de extensión subpleural sin bronquiectasias de base y sin presencia de masas o engrosamientos septales.

de la Universidad Libre seccional Cali, por su especial interés y seguimiento para el diagnóstico y tratamiento de este caso.

Bibliografía

1. Seo P, Stone JH. The antineutrophil cytoplasmic antibody-associated vasculitides. *Am J Med.* 2004; 117(1):39-50.
2. Cotch MF, Hoffman GS, Yerg DE, Kaufman GI, Targonski P. Estimates of the five-year period prevalence, annual mortality, and geographic disease distribution from population-based data sources. *Arthritis Rheum.* 1996; 39(1):87-92.
3. Travis WD, Colby TV, Lombard C, Carpenter HA. A clinic-pathologic study of 34 cases of diffuse pulmonary hemorrhage with lung biopsy confirmation. *Am J Surg Pathol.* 1990; 14(12):1112-1125.
4. Boomsma MM, Stegeman CA, van der Leij MJ, et al. Prediction of relapses in Wegener's granulomatosis by measurement of antineutrophil cytoplasmic antibody levels: a prospective study. *Arthritis Rheum.* 2000; 43(9):2025-2033.
5. Walton EW. Giant-cell granuloma of the respiratory tract (Wegener's granulomatosis). *Br Med J.* 1958; 2(5091):265-270.
6. Fauci AS, Wolff SM. Wegener's granulomatosis: studies in eighteen patients and a review of the literature. *Medicine (Baltimore).* 1973; 52(6):535-561.
7. Booth AD, Almond MK, Burns A, et al. Outcome of ANCA-associated renal vasculitis: a 5-year retrospective study. *Am J Kidney Dis.* 2003; 41(4):776-784.
8. Aasarod K, Iversen BM, Hammerstrom J, Bostad L, Jorstad S. Clinical outcome of patients with Wegener's granulomatosis treated with plasma exchange. *Blood Purif.* 2002; 20(2):167-173.
9. Klemmer PJ, Chalermkulrat W, Reif MS, Hogan SL, Henke DC, Falk RJ. Plasmapheresis therapy for diffuse alveolar hemorrhage in patients with small vessel

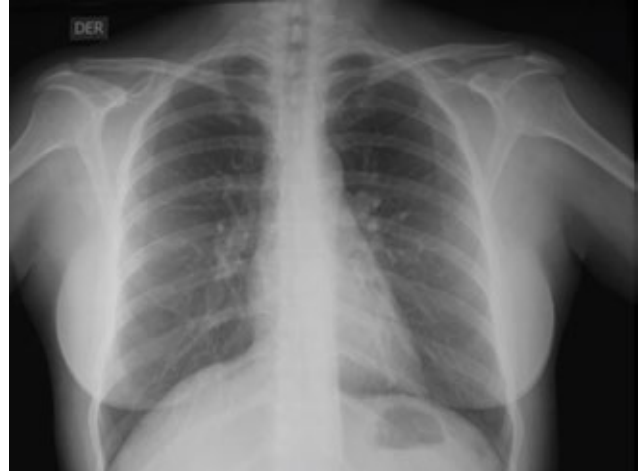


Figura 3. Radiografía de tórax PA: Comparativamente con la radiografía de tórax previa, se aprecia desaparición de las opacidades alveolares sin presentar cambios residuales.

- vasculitis. *Am J Kidney Dis.* 2003; 42(6):1149-1153.
10. Frasca GM, Soverini ML, Falaschini A, Tampieri E, Vangelista A, Stefoni S. Plasma exchange treatment improves prognosis of antineutrophil cytoplasmic antibody-associated crescentic glomerulonephritis: a case-control study in 26 patients from a single center. *Ther Apher Dial.* 2003; 7(6):540-546.
11. Jayne DR, Gaskin G, Rasmussen N, Abramowicz D, Ferrario F, Guillevin L, et al.; European Vasculitis Study Group. Randomized trial of plasma exchange or high-dosage methylprednisolone as adjunctive therapy for severe renal vasculitis. *J Am Soc Nephrol* 2007; 18:2180-8.
12. Booth AD, Almond MK, Burns A, et al. Pan-Thames Renal Research Group. Outcome of ANCA-associated renal vasculitis: A 5 years retrospective study. *Am J Kidney Dis* 2003; 41:776-84.
13. Falk RJ, Nachman PH, Hogan SL, Jennette JC. ANCA glomerulonephritis and vasculitis: A Chapel Hill perspective. *Semin Nephrol* 2000; 20:233-243.
14. Dhaun N, Saunders A, Bellamy CO et al. Benefits of an expanded use of plasma exchange for anti-neutrophil cytoplasmic antibody-associated vasculitis within a dedicated clinical service. *BMC Musculoskelet Disord.* 2015 Nov 9; 16:343. doi: 10.1186/s12891-015-0796-7.
15. Walters G. Role of therapeutic plasmapheresis in ANCA-associated vasculitis. *Pediatr Nephrol.* 2016 Feb; 31(2):217-25.
16. Szpirt WM. Plasma exchange in antineutrophil cytoplasmic antibody-associated vasculitis—a 25 years perspective. *Nephrol Dial Transplant.* 2015 Apr; 30Suppl 1:i146-9.
17. Cartin-Ceba R, Diaz-Caballero L, Algadi MO et al. Diffuse alveolar hemorrhage secondary to ANCA-associated vasculitis: Predictors of respiratory failure and clinical outcomes. *Arthritis Rheumatol* 2015; Dec 29. doi: 10.1002/art.39562.
18. Nguyen T, Martin MK, Indrikovs AJ, Plasmapheresis for Diffuse Alveolar Hemorrhage in a Patient With Wegener's Granulomatosis: Case Report and Review of the Literature *J Clin Apheresis* 2005; 20:230-234.