

# Compromiso vertebral en la Enfermedad de Paget

María Silvia Larroude, María Susana Moggia, Zulema Man

Centro TIEMPO, Buenos Aires, Argentina

## Resumen

La enfermedad de Paget (EP) es un trastorno caracterizado por un exagerado remodelado óseo en todas las fases de su ciclo, resultando un hueso de mayor tamaño, muy vascularizado, deformado y de estructura desordenada.

La anomalía estaría en la regulación de los osteoclastos que están aumentados en número y tamaño.

La ubicación más frecuente es el esqueleto axial especialmente pelvis, sacro, columna lumbar y cráneo.

En nuestra población con EP, detectamos un compromiso vertebral en el 47% de los pacientes que habíamos calificado previamente como monostóticos y en el 36,8% de los pacientes con EP poliostótica.

El compromiso vertebral puede afectar la médula espinal por compromiso de la circulación generando una cuadriparesia o paraparesia, dependiendo del nivel óseo afectado. La hipótesis sugerida de dicha afectación es el robo o atrapamiento vascular.

Esto explica la importancia de tratar a los pacientes con compromiso vertebral debido a la dramática reversibilidad de estos defectos neurológicos con el hoy simple y adecuado tratamiento médico de la EP.

**Palabras clave:** Enfermedad de Paget, compromiso vertebral.

## Summary

Paget's disease is a disorder characterized by excessive bone remodeling in all phases of their cycle, resulting in a larger bone, high vascularized, deformed and with disordered structure.

The abnormality is in the regulation of the osteoclasts that are increased in number and size.

The most frequent localization in the axial skeleton is especially pelvis, sacrum, lumbar spine and skull.

In our population with Paget's disease, we find a vertebral compromise in 47% of patients who had previously qualified as monostotic and in 36.8% of patients with polyostotic affections of Paget's disease.

The vertebral localization can affect the spinal cord by the movement or creating neurological affections, depending on the compromise bones. The hypothesis suggested by such affection is the theft or vascular entrapment.

This explains the importance of treating patients with vertebral commitment due to the dramatic reversibility of these neurological defects today, with the simple and proper medical treatment of Paget's disease.

**Key words:** Paget's disease, vertebral compromise.

## Introducción

La enfermedad de Paget (EP) es un trastorno caracterizado por un exagerado remodelado óseo en todas las fases de su ciclo, resultando un hueso de mayor tamaño, muy vascularizado, deformado y de estructura desordenada.

La anomalía estaría en la regulación de los osteoclastos que están aumentados en número y tamaño.

Su etiología es desconocida, aunque se reconoce un factor genético y asociación a infecciones por algunos virus de crecimiento lento.

## Correspondencia

María Silvia Larroude  
Centro TIEMPO, Larrea 1106 3° E, Buenos Aires, Argentina  
mariasilvia.larroude@gmail.com

La EP afecta el 3% de la población mayor de 40 años y 10 al 15% de los ancianos, con una leve predilección por los hombres (relación hombre:mujer 3:2).

La ubicación más frecuente es el esqueleto axial especialmente pelvis, sacro, columna lumbar y cráneo.

El 25% presenta la forma monostótica de la enfermedad y del 50 al 90% de las lesiones son asintomáticas.

Se han descrito tres fases histopatológicas: fase lítica (incipiente-activa), con predominio de osteoclastos; fase mixta (activa), con reabsorción y reparación simultáneas; y fase blástica (tardía inactiva), con predominio de la actividad osteoblástica.<sup>1,2,3,4,5</sup>

La EP de columna puede comprometer un único segmento o más de uno.

La columna lumbar se afecta en un 58% y más comúnmente las vértebras alteradas son la L4 y la L5.

La columna torácica se afecta en un 48% y la columna cervical en un 14%.

Es muy raro el compromiso de la región atloaxoidea.<sup>6,7</sup>

## Objetivo

El objetivo de este trabajo fue evaluar la prevalencia de la afectación vertebral en la EP y la presencia de actividad a través de la medición de fosfatasa alcalina sérica en pacientes clasificados previamente como mono o poliestóticos, que se asisten en nuestro Centro.

## Material y método

Se estudiaron 63 pacientes con EP, 29 hombres y 34 mujeres, con una edad promedio de 67 años (43-85).

La afectación vertebral fue diagnosticada por radiología simple de columna, centellografía ósea con tecnecio 99m MDP y/o biopsia ósea.

Pacientes monostóticos	Hombres	Mujeres
n = 17 (27%)	7 (41%)	10 (59%)
Edad promedio en años	71 (61-84)	65 (59-74)
Compromiso vertebral	3 (17,6%)	5 (29,4%)

**Tabla 1.** Prevalencia de compromiso vertebral en pacientes con EP monostótica.

## Resultados

En el grupo de pacientes calificados previamente como monostóticos, se observó que el 47% (8/17) de los pacientes presentó afectación vertebral, de la que se ignoraba su existencia en la mayoría de los casos.

En 6 (35%) pacientes se sospechó el diagnóstico por hallazgo radiológico, en 1 (5%) paciente el hallazgo fue centellográfico, estudio que se indicó porque dos de sus hermanas tenían diagnóstico previo de EP y 1 (5%) paciente consultó por aumento de fosfatasa alcalina (FAL). Se confirmó el diagnóstico por biopsia ósea en 6 (35%) pacientes.

Presentaban compromiso de columna lumbar 4 (24%) pacientes, 3 (18%) en columna dorsal (2 pacientes en región dorsal baja y 1 paciente en región dorsal alta) y 1 (5%) paciente a nivel de columna cervical alta.

De los 3 pacientes masculinos con compromiso vertebral, 2 de ellos presentaban aumento de FAL y en un paciente el valor de la FAL era normal.

De las pacientes femeninas, 4 presentaban FAL dentro del rango normal y 1 paciente presentaba aumento de la misma. Por lo tanto, el 62,5% de los pacientes con afectación vertebral tenían FAL normal.

En los pacientes categorizados previamente como poliestóticos, el 36,8% (17/46) presentó compromiso vertebral, 2 (4%) con localización de la afectación en columna dorsal, 11 (24%) con afectación de EP en columna lumbar y 4 (9%) con compromiso en columna lumbar y dorsal.

## Discusión

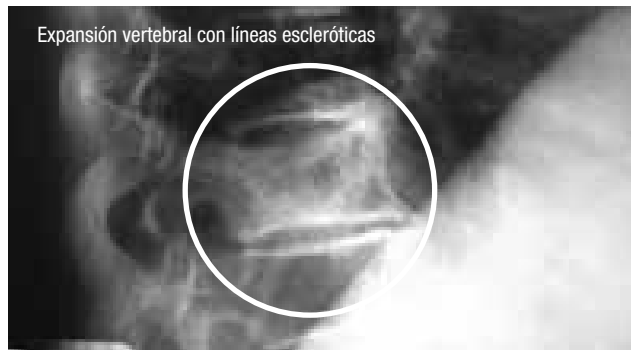La EP afecta casi siempre el cuerpo vertebral con una porción variable del arco neural.

El compromiso aislado del cuerpo vertebral o el arco neural es observado en un pequeño porcentaje de pacientes.

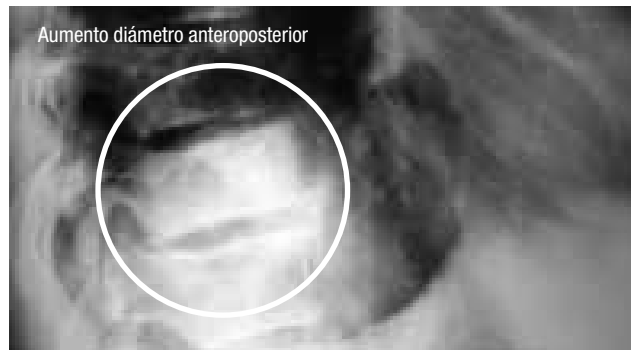A nivel radiológico, la expresión del cuerpo vertebral

Pacientes poliestóticos	Hombres	Mujeres
n = 46 (73%)	26 (56,5%)	20 (43,5%)
Edad promedio en años	67 (43-80)	67 (55-85)
Compromiso vertebral	5 (10,8%)	12 (26%)

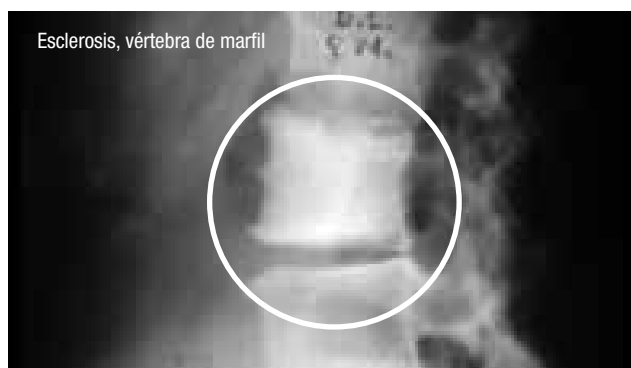**Tabla 2.** Prevalencia de compromiso vertebral en pacientes con EP poliestótica.



**Figura 1.** Paciente de sexo femenino de 80 años de edad con compromiso poliostótico, se observa expansión vertebral y líneas escleróticas.



**Figura 2.** Paciente de sexo masculino de 58 años con compromiso vertebral con aumento del diámetro anteroposterior.



**Figura 3.** Paciente de sexo femenino de 74 años con vértebra de marfil.

es un aumento del tamaño anteroposterior y lateral de la vértebra.

En estadios tempranos se observa una fase mixta con engrosamiento e hipertrofia de hueso trabecular.

La radiografía muestra un aumento de densidad en la periferia del cuerpo vertebral y relativa lucencia o transparencia en el centro del cuerpo vertebral mejor observada en la radiografía lateral generando la imagen de “vértebra en marco” que es mejor observada por reconstrucción en la tomografía computada sagital (TC).<sup>1,8</sup>

El compromiso vertebral puede afectar la médula espinal por compromiso de la circulación generando una cuadriparesia o paraparesia, dependiendo del nivel óseo afectado. La hipótesis sugerida de dicha afectación es el robo o atrapamiento vascular.<sup>3,4</sup>

Esto explica la importancia de tratar a los pacientes con compromiso vertebral debido a la dramática reversibilidad

de estos defectos neurológicos con el hoy simple y adecuado tratamiento médico de la EP.

La progresión a la fase esclerótica da la imagen de “vértebra de marfil” generado por un aumento de densidad del cuerpo vertebral.

No existen cambios en densidad y tamaño del disco intervertebral adyacente.

Los diagnósticos diferenciales de una “vértebra de marfil” incluyen metástasis, osteosarcoma, carcinoide y linfoma de Hodgkin.

El aumento de tamaño del cuerpo vertebral es una pista útil para el diagnóstico subyacente de EP.

En casos excepcionales, las vértebras en la fase lítica, no tienen osteopenia tan marcada y en las radiografías dan una apariencia de “vértebra fantasmal”.<sup>1,8</sup>

El arco neural puede comprometerse y la modalidad para evaluarla es la TC, pudiendo comprometerse también los tejidos blandos incluyendo cartílago articular, ligamentos y disco intervertebral.

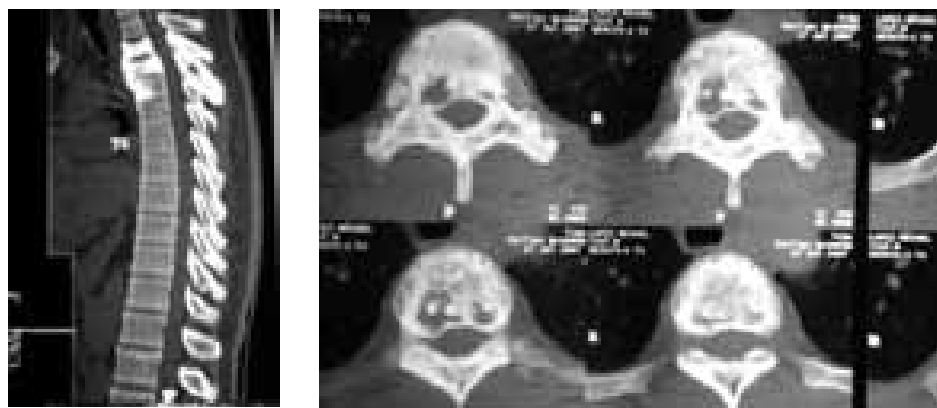
*¿Cuáles son las complicaciones de compromiso de vértebras pagéticas?*

El hueso pagético es estructuralmente débil.

El compromiso del cuerpo vertebral y el arco neural tienen un rol biomecánico.

Las complicaciones secundarias a las vértebras pagéticas provocan dolor, estenosis espinal, disfunción neural o por el contrario pueden permanecer asintomáticas.

Los síntomas también pueden originarse en un desorden vertebral coexistente.



**Figuras 4 y 5.** Paciente de sexo masculino de 59 años con afectación de columna dorsal alta, observándose áreas escleróticas y líticas.

*¿Cuáles son las causas que provocan dolor en una vértebra pagética?*

El dolor, y a veces muy marcado, es profundo. Puede estar producido por aumento del flujo sanguíneo, microfracturas y artrosis facetaria.

Asimismo, las enfermedades del disco intervertebral y la espondilosis provocan dolor.

Pero no todos los pacientes con EP vertebral son sintomáticos. La estenosis de canal tiene una prevalencia del 33% de los casos.

Las causas de disfunción neural son provocadas por expansión posterior de la cápsula vertebral, expansión posterior del arco neural, artritis facetaria, osificación de ligamentos, espondilolistesis, fracturas y compromiso extraóseo.

La disfunción neural puede deberse a estenosis espinal, más frecuente en el compromiso de la columna torácica y con menor frecuencia en la columna cervical.

La fractura por compresión es una complicación del cuerpo vertebral que se presenta con un acceso de dolor repentino.

La artropatía de articulaciones facetarias también puede causar dolor, junto a estenosis lateral.<sup>1,8,9,10,11,12</sup>

## Conclusión

En nuestra población con EP, detectamos un compromiso vertebral en el 47% de los pacientes que habíamos calificado previamente como monostóticos y en el 36,8% de los pacientes con EP polistótica.

Ante la presencia de compromiso vertebral, aunque la FAL se encuentre dentro de valores normales, es necesario indicar tratamiento con un bisfosfonato conjuntamente con calcio y vitamina D, para impedir las potenciales complicaciones neurológicas.

El reconocimiento de la EP vertebral y sus potenciales

complicaciones neurológicas exige identificar esas lesiones antes de que aparezca alguna sintomatología y se tornen definitivas, siendo necesario asistir en forma preventiva a las complicaciones clínicas, ya que en la actualidad existen medicaciones altamente probadas y eficaces para el tratamiento de la EP.

## Bibliografía

- Dell'Atti C, Cassar-Pullicino VN, Lalam RK, Tins BJ, Tyrrell PN. The spine in Paget's disease. *Skeletal Radiol.* 2007 Jul; 36 (7): 609-26.
- Hadjipavlou AG, Gaitanis LN, Katonis PG, Lander P. Paget's disease of the spine and its management. *Eur Spine J.* 2001; 10 5: 370-384.
- Cundy T and Boland M. Paget disease of bone. *Trends in Endocrinol and Metabolism.* 2008 Sep; 19(7): 246-53.
- Kanis JA. *Pathophysiology and Treatment of Paget's Disease of Bone*, 2nd ed. 1998, Martin Dunitz, London, UK.
- McCloskey EV. Neurological complications of Paget's disease. *Clin Rev Bone Miner Metab.* 2002; 1: 135-143.
- Saifuddin A, Hassan A. Paget's disease of the spine: unusual features and complications. *Clin Radiol.* 2003; 58 2: 102-111.
- Zlatkin MB, Lander PH, Hadjipavlou AG, Levine JS. Paget's disease of the spine: CT with clinical correlation. *Radiology* 1986; 160 1:155-159.
- Graham TS. The ivory vertebra sign. *Radiology* 2005; 235 2: 614-615.
- Clarke PR, Williams HI. Ossification in extradural fat in Paget's disease of the spine. *Br J Surg.* 1975; 62 7: 571-572.
- Boutin RD, Spitz DJ, Newman JS, Lenchik L, Steinbach LS. Complications in Paget's disease at MR imaging. *Radiology* 1998; 209 3: 641-651.
- Nicholson DA, Roberts T, Sanville PR. Spinal cord compression in Paget's disease due to extradural pagetic ossification. *Br J Radiol.* 1991; 64 765: 864-866.
- Sprecher S, Steinberg R, Lichtenstein D, Witt KM, Barginear M. Magnetic resonance imaging presentation of lytic Paget's disease of the cervical spine. *J Bone Miner Res.* 2002; 17 11: 1929-1930.